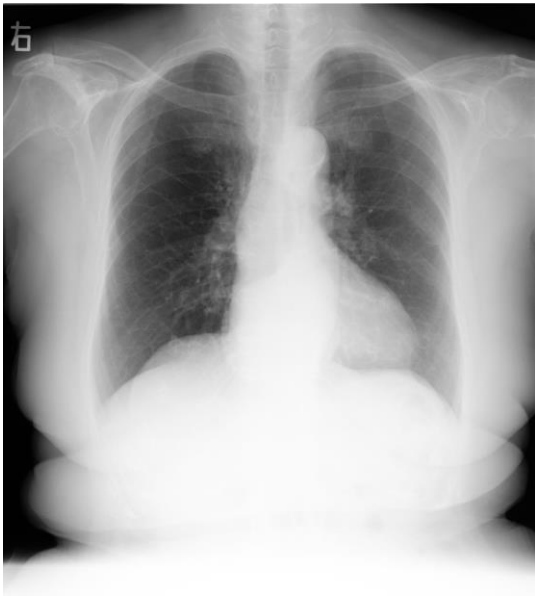


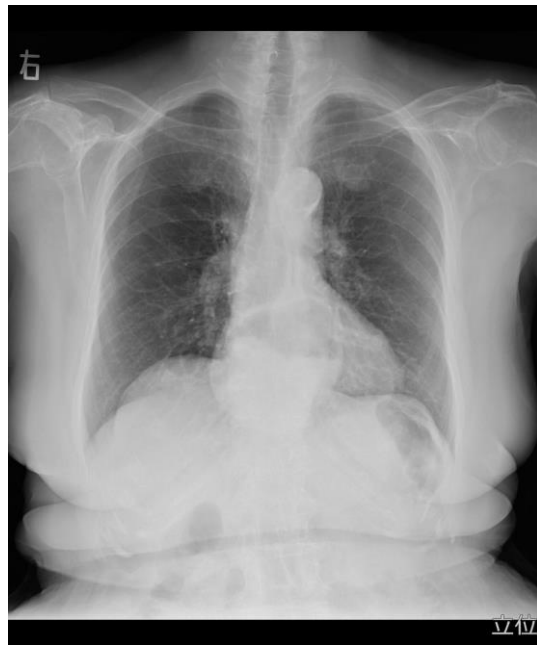
従来の画像 胸部



立位

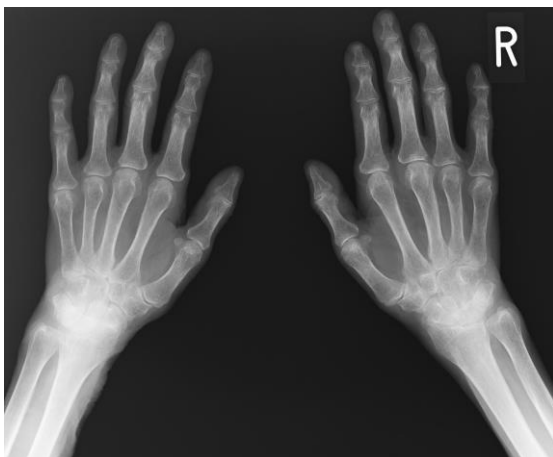
肺野の情報が主で縦隔部はわずかに見える

更新後の画像



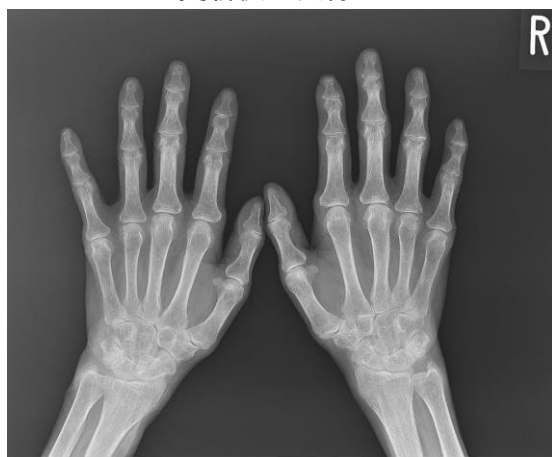肺野の鮮明度が上がり、縦隔部の情報
(食道裂孔ヘルニア)もしっかりと認識可能

従来の画像 手部



指先は見えるが厚みがある手関節は観察困難

更新後の画像



指先から手関節まで均一に骨梁まで観察可能